




Evento cerebrovascular isquémico. A propósito de un caso

Ischemic cerebrovascular event. About a case



Aylin Coraima Flores León   ¹, Isaac Salvador González Freire  ²

¹ **Universidad Católica de Cuenca; carrera de Medicina, Campus Azogues,**
aylin.flores.17@est.ucacue.edu.ec. Azogues, Ecuador.

² **Universidad Católica de Cuenca; carrera de Medicina, Campus Azogues.**
salvador.gonzalez.54@est.ucacue.edu.ec. Azogues, Ecuador.



DOI: <https://doi.org/10.58995/redlic.rmic.v2.n2.a72>

Cómo citar:

Flores León, A. C., & González Freire, I. S. (2024). Investigación contemporánea: Evento cerebrovascular isquémico . Revista Multidisciplinaria Investigación Contemporánea, 2(2), 169–189. <https://doi.org/10.58995/redlic.rmic.v2.n2.a72>

Información del artículo:

Recibido: 27-02-2024

Aceptado: 08-06-2024

Publicado: 01-07-2024

Nota del editor:

REDLIC se mantiene neutral con respecto a reclamos jurisdiccionales en mensajes publicados y afiliaciones institucionales.

Editorial:

Red Editorial Latinoamericana de Investigación Contemporánea (REDLIC)
www.editorialredlic.com.

Fuentes de financiamiento:

La investigación fue realizada con recursos propios.

Conflictos de interés:

No presentan conflicto de intereses.



Este texto está protegido por una licencia [Creative Commons 4.0](https://creativecommons.org/licenses/by/4.0/).

Usted es libre para Compartir —copiar y redistribuir el material en cualquier medio o formato— y Adaptar el documento —remezclar, transformar y crear a partir del material— para cualquier propósito, incluso para fines comerciales, siempre que cumpla la condición de:

Atribución: Usted debe dar crédito a la obra original de manera adecuada, proporcionar un enlace a la licencia, e indicar si se han realizado cambios. Puede hacerlo en cualquier forma razonable, pero no de forma tal que sugiera que tiene el apoyo del licenciante o lo recibe por el uso que hace de la obra.

Resumen

El evento cerebrovascular isquémico es una emergencia médica también conocida como accidente cerebrovascular isquémico (ACV), se la puede describir como una patología aguda causada por una obstrucción de cualquier arteria que irriga al encéfalo, ocasionando una focalidad neurológica según el territorio afectado. Antes de buscar su causa la cual es multifactorial si no se brinda un tratamiento oportuno puede generar graves secuelas neurológicas. El caso clínico es sobre una paciente de 60 años proveniente de la provincia de Cañar que ingresa al Hospital "San José" al área de emergencia por pérdida completa de la consciencia. Se indica que padece de una trombosis por lo que se realiza una tomografía visualizando el compromiso del casi 90% del ventrículo lateral izquierdo debido al infarto con transformación hemorrágica. Se le diagnostica evento cerebrovascular isquémico. El tratamiento fue una craneotomía descompresiva. En conclusión, se conoce que este síndrome puede llegar a ser de forma súbita y espontánea sin embargo habitualmente se presentan síntomas ligeros como dolor de cabeza y mareos.

Palabras clave: hemorragia cerebral, accidente cerebrovascular, hemiplejía, unidad de cuidado intensivo, craneotomía.

Abstract

The ischemic cerebrovascular event is a medical emergency also known as a cerebral infarction, where a part of the brain tissue loses blood flow due to the blockage of an artery that supplies the brain. This pathology is classified as a clinical syndrome of sudden development, causing a direct disturbance to brain functioning and its damage is at the level of brain and vascular tissue that lasts longer than. The clinical case is about a 60-year-old

patient from the province of Cañar who enters the "San José" Hospital to the emergency area due to complete loss of consciousness. It is indicated that he suffers from a thrombosis, so a tomography is performed showing the involvement of almost 90% of the left lateral ventricle due to the infarction with hemorrhagic transformation. He is diagnosed with an ischemic cerebrovascular event. Treatment was a decompressive craniotomy. In conclusion, it is known that this syndrome can occur suddenly and spontaneously; however, mild symptoms such as headache and dizziness usually occur.

Keywords: cerebral hemorrhage, stroke, hemiplegia, intensive care unit, craniotomy.

1. INTRODUCCIÓN

El evento cerebrovascular isquémico es una emergencia médica también conocida como accidente cerebrovascular isquémico (ACV), se la puede describir como una patología aguda causada por una obstrucción de cualquier arteria que irriga al encéfalo, ocasionando una focalidad neurológica según el territorio afectado. Antes de buscar su causa la cual es multifactorial si no se brinda un tratamiento oportuno puede generar graves secuelas neurológicas^{1,2}. Según Ruiz y Muñoz se conoce que el ochenta por ciento de los casos de ACV poseen un rango del 40-50% que son por motivos mismo de la oclusión de algún gran vaso sanguíneo a nivel encefálico, el 25% de ello es por infartos lacunares y el 5% restante es por una embolia. La OMS cataloga esta patología como un síndrome clínico de desarrollo repentino que su causa es una perturbación directa al funcionamiento cerebral de origen vascular que dura más de 24 horas. Por ende, es muy común poder ver en los pacientes sintomatología asociada a déficit o trastornos del funcionamiento normal del cerebro. Actividades simples como es la de poder caminar, estar consciente o sí quiera hablar se ven afectadas^{2,3}.

En otras palabras, el ECV es cuando las capacidades cognitivas y de movimiento corporal del cerebro han súbitamente fallado. El INEC que es el instituto de censos y estadística del Ecuador indica que a nivel nacional existe hasta el día de hoy un total de 1,511 egresos hospitalarios siendo la provincia del guayas la que mayor número de casos posee con un total de 291 probablemente debido a que aquí entra la ciudad más grande del país que es Guayaquil^{3,4,5}. Con un mayor predominio en hombres que en mujeres. En hombres hay un total de 795 y en mujeres de 716. Existen algunas manifestaciones clínicas complejas que aparecen previa o súbitamente en los ACV tales son como: alteraciones motoras (en el 76% de los casos), trastorno del lenguaje, de la conciencia y relajación de los esfínteres. Signos o síntomas como cefalea, trastornos visuales y vómito^{4,5}.

Dentro de este estudio de caso, se detallará a profundidad cuales son los factores de riesgo que se asocian a esta patología. Además, cuál es la fisiopatología de la enfermedad, sus manifestaciones clínicas, entre más. Por otro lado, se ha escogido un caso en particular de una paciente de 60 años residente de la provincia del Cañar que fue llevada de emergencia por su hijo a la clínica "San José" en la ciudad de Azogues aproximadamente a las 8 de la mañana debido a que tuvo una pérdida de la conciencia de forma súbita. Con el objetivo de dar a conocer como es el desarrollo del ACV mediante la investigación exhaustiva juntamente con un estudio de caso clínico.

2. CASO CLÍNICO

Paciente femenina de 60 años, casada, de procedencia cañar y residencia actual en General Morales, de religión católica sin estudios previos, con ocupación de ama de casa. Refiriendo un total de 10 hijos vivos y 3 muertos. Paciente ingresa en estado de inconsciencia por el cual es trasladada a la sala de emergencias sin mejora aparente. Hace aproximadamente 3 días atrás presentó dolor en la región del tórax con un tipo de dolor opresivo con un 5/10

en la escala de Eva, irradiado hacia el hombro derecho, sin presentar mejoría recurrió a las hierbas de toronjil. Además, cefalea de manera progresiva desde hace 3 días en la región frontal con una intensidad de 4/10 siendo un dolor de tipo punzante irradiado hacia la región temporal al igual acudió a las hierbas de toronjil. A su vez, dorsodinia en la región posterior del tórax con intensidad de 2/10 con un tipo de dolor urente irradiado hacia la parte posteroinferior del tórax.

2.1. ANTECEDENTES

Quirúrgicamente refiere apendicectomía y ooforectomía, esquema de vacunación completo de COVID-19. Por otro lado, sus antecedentes ginecoobstétricos refiere una pareja sexual y una hemorragia vaginal hace aproximadamente un año. Su alimentación es muy buena a excepción de la intolerancia a la lactosa. Refiere sueño nocturno de 5 a 6 horas, en el día refiere sentarse 15 minutos y posterior a ello, entra en estado de somnolencia; sin embargo, no descansa reintegrándose a los quehaceres domésticos. La madre fue diagnosticada de enfermedad coronaria y diabetes. De parte paterna no existieron patologías adyacentes. De los 10 hermanos, 3 fueron diagnosticados de hipertensión arterial, 1 de convulsiones, 2 de cáncer, entre otros.

2.2. REVISIÓN POR SISTEMAS

- Síntomas en piel y anexos: Levemente cianótica.
- Síntomas respiratorios: Presenta taquipnea.
- Síntomas en ojos / visión: Presenta midriasis conservada.
- Síntomas cardiológicos: Refiere bradicardia sinusal.
- Síntomas neurológicos: Episodios de falta de reacción, incapacidad para hablar, pérdida de la coordinación muscular.

2.3. EXAMEN FÍSICO

Paciente femenina de 60 años, dentro del estado de conciencia se encuentra estupor, no se encuentra orientado en tiempo, espacio y persona. La postura y actitud de decúbito pasivo sin movilidad alguna, asimismo, las facies se encuentran armonizadas, es decir, compuesta. Por otro lado, tener en cuenta el estado de nutrición por el cual se realiza el IMC para orientarnos sobre su alimentación el cual presenta normal. El estado de hidratación, se encuentra con una elasticidad disminuida. De acuerdo con la escala de fóvea, se mantiene en el grado II. TA: 130/70 mmHg, Oxi: 90%, FC: 35 lpm, FR: 25 rpm, T: 36°, Peso: 55 kg, Talla: 1.57 m, IMC: 22.91.

2.3.1. EXAMEN FÍSICO SEGMENTARIO

- **PIEL, ANEXOS, FANERAS:**
Normocoloreada, normotérmica, seca, grosor normal, movilidad normal, sin presencia de lesiones, turgencia disminuida, cabello normal con color y textura blanco/liso. Uñas sin alteraciones.
- **PÁRPADOS:** simetría, parpadeo ausente.
- **OJOS:** con alteración evidente (midriasis).
- **BOCA/OROFARINGE:** Labios simétricos, pálidos, color rosado oscuro, lengua central con desviación hacia la derecha, papilas sin hipertrofia, movimientos de la lengua con limitaciones, úvula normal, central y pequeña.
- **CUELLO:** simétrico de forma cilíndrica no móvil, no bocio, sin lesiones dérmicas, no se palpan ganglios, tráquea y cartílagos laríngeos palpables sin dolor a palpación. Tiroides palpable no dolorosa.
- **TÓRAX:** Normolíneo, simétrico, Campos pulmonares normales, expansión de las bases y vértices conservadas, murmullo vesicular conservado, no se auscultan ruidos patológicos.

2.3.2. SISTEMA MUSCULOESQUELÉTICO:

- TONO: disminuido
- TROFISMO: disminuido
- COORDINACIÓN: ausente
- MOVIMIENTOS ANORMALES: Ninguno
- FUERZA: 3/5 de acuerdo con la escala de Daniels en el lado derecho
- MOVILIDAD ARTICULAR: Ausente
- ESTADO DE CONCIENCIA: Se encuentra estupor

2.3.3. SENSIBILIDAD

Reflejo de Babinski: Conservada al tacto en plantar del pie 2/5

2.4. ANÁLISIS DEL CASO:

Dentro del examen físico presentó a nivel ocular midriasis, lengua central con desviación hacia la derecha, el cuello simétrico de forma cilíndrica no móvil, asimismo no se encontraba orientada en tiempo, espacio y persona en conjunto con su sistema musculoesquelético totalmente disminuido. Además, presentó en signos vitales la presión arterial de 130/70 mmHg orientándose a una prehipertensión arterial, también la frecuencia cardiaca de 35 p/m siendo un valor menor a lo requerido dando así una bradicardia, las respiraciones por minuto se encuentran sumamente alteradas el cual presenta taquipnea, el O₂ de 90% siendo una saturación adecuada. De acuerdo con su peso/talla se mantiene en el peso ideal con un IMC de 22.91. Ingresó a Unidades de cuidados intermedios. Se le realiza un tac craneo simple, el cual manifiesta como indicación la pérdida de la fuerza muscular en el lado derecho se encontró en la región supratentorial parietal izquierda el área hipodensa, con pérdida de la diferenciación entre la sustancia gris y blanca. Además, se

observa hiperdensidad (signo de la cuerda) de la arteria cerebral media izquierda, por posible trombosis. Complementario a esto se realiza dos secuencias de RM, flair y difusión observándose hiperintensidad en regiones corticales de la región parietal izquierda, con restricción a la difusión.

Se emite el estudio hematológico y bioquímico

Tabla 1. Estudio de hematología y bioquímica.

HEMATOLOGÍA			
EXAMEN	RESULTADO	UNIDAD	REFERENCIA
NEUTRÓFILOS		mmol/L	135-145
LINFOCITOS%	3.59	mmol/L	3.5-5.5
LINFOCITOS	*108.50	mmol/L	95-108
M.PV	*1.22	mmol/L	1-1.1
IG%	1.40	mmol/L	1.1-1.4
BIOQUÍMICA			
GLUCOSA BASAL	*110.37 mg/dl		70-100 mg/dl

Fuente: Laboratorio clínico San José (2023).

Dentro de las anomalías detectadas en el análisis hematológico, los neutrófilos muestran niveles elevados dentro del rango de referencia máximo, sugiriendo la posibilidad de una infección bacteriana. En contraste, los linfocitos presentan valores por debajo de los requeridos, aumentando así las posibilidades de infecciones virales. Además, se

observa un ligero aumento en el volumen plaquetario medio, indicando una insuficiencia de plaquetas, junto con una alteración en la inmunoglobulina específica. Es importante destacar que también se registra una leve alteración en la glucosa basal, como se puede corroborar en la figura previa.

Se emite el estudio de electrolitos, enzimología, serología.

Tabla 6. Estudio de electrolitos, enzimología, y serología

ELECTROLITOS			
EXAMEN	RESULTADO	UNIDAD	REFERENCIA
SODIO	136.20	mmol/L	135-145
POTASIO	3.59	mmol/L	3.5-5.5
COLORO	*108.50	mmol/L	95-108
CALCIO	*1.22	mmol/L	1-1.1
ENZIMOLOGÍA			
EXAMEN	RESULTADO	UNIDAD	REFERENCIA
TGO-AST	33.21	U/L	0-35
TGP-ALT	*40.15	U/L	0-35

Nota. Análisis completo.

Fuente: Aylin Flores, Salvador González (2023)

Es crucial resaltar la relevancia del análisis de electrolitos para obtener un diagnóstico preciso. Se observa un ligero aumento en los niveles de cloro y calcio, sugiriendo la posibilidad

de deshidratación o pérdida de peso. Además, se identifica una alteración en la alanino aminotransferasa (ALT), indicando posibles daños en el hígado.

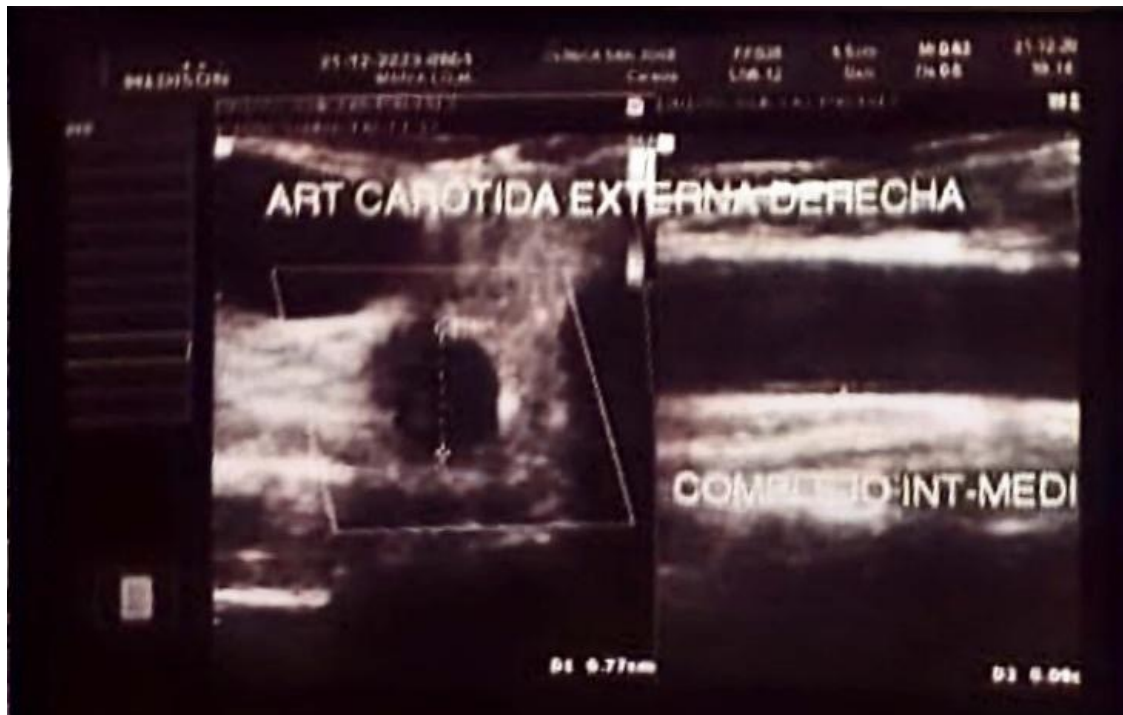

Figura 2. Ecografía de carótidas. **Fuente:** Laboratorio clínico San José (2023).

Doppler pulsado: en carótida común, interna, externa, bilateralmente, ondas de morfología y velocidades dentro de límites normales, arterias vertebrales ambas con calibre conservado. Además, el flujo anterógrado (fisiopatológico) patrón de flujo normal. La impresión diagnóstica presenta estudio Doppler carotídeo dentro de parámetros normales.

3. EVOLUCIÓN

Se realiza radiografía AP de tórax, presenta disminución de la radiotransparencia pulmonar dado por un incremento difuso del patrón intersticial y disminución del calibre de los vasos periféricos en relación con el proceso inflamatorio crónico. También hilos engrosados con

acentuación de la trama broncovascular. La silueta cardiaca aparenta aumentada de tamaño (no se puede cuantificar por proyección Ap). Los ángulos costo y cardiofrénicos libres, hemidiafragma derecho ligeramente ascendido. La tráquea ligeramente lateralizada a la derecha. De acuerdo a la impresión diagnóstica presenta signos radiográficos sugestivos de EPOC, y aparente cardiomegalia.

Se realiza PCR en tiempo real.

El resultado del examen de detección de COVID mediante la técnica de PCR-TR es negativo para influenza B y también negativo para COVID-19 mediante hisopado nasofaríngeo y orofaríngeo, donde se obtiene la muestra de ARN de especímenes respiratorios humanos mediante PCR. Sin embargo, se registra un resultado positivo para influenza A con un valor de Ct de 30.8, siendo el rango normal mayor a 38.3.

Se realiza estudio de bioquímica, pruebas especiales.

Figura 4. Estudio de bioquímica y pruebas especiales.

PRUEBAS ESPECIALES		
EXAMEN	RESULTADO	REFERENCIA
Po2	*72.5	83.0-108.0
CHCO3-	*18.8	21.0-28.0
CSO2	*93.8	94.0-98.0

ANÁLISIS QUÍMICO

EXAMEN	RESULTADO	UNIDAD	REFERENCIA
POTASIO	*3.2	mmol/L	3.5-4.5
COLORO	*115	mmol/L	98.0-107.0
GLUCOSA	*110	mmol/L	74-100.0

Fuente: Laboratorio clínico San José (2023).

En la evaluación bioquímica, los resultados muestran niveles normales sin evidencia de alteraciones. Sin embargo, al realizar pruebas más especializadas, se detectó una disminución en el pO₂, indicando que la paciente no está recibiendo la cantidad adecuada de oxígeno. En el análisis químico, se observa que los niveles de potasio se sitúan por debajo del rango normal, mientras que los de cloro están por encima de los valores de referencia. Un detalle relevante a destacar es que los niveles de glucosa se encuentran ligeramente elevados, registrando 110 mg/dl.

Se realiza nuevamente un tac de cráneo simple

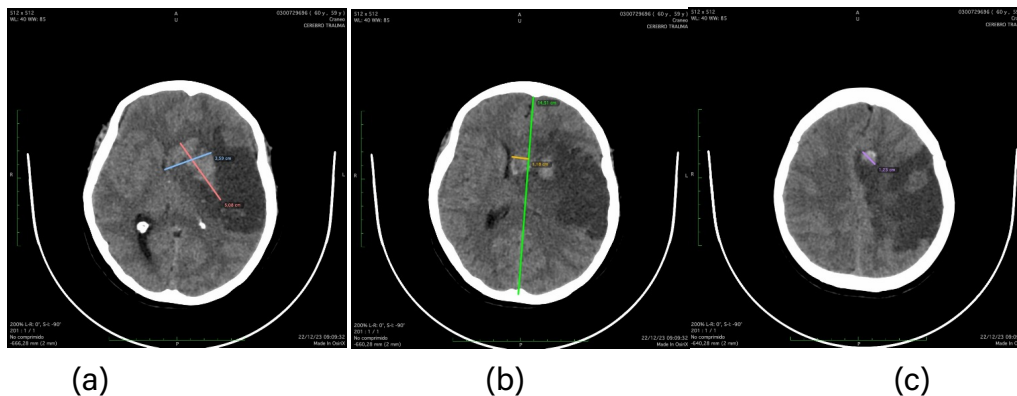


Figura 5. Tac de cráneo basal. Tomografía de cráneo basal con evaluación multiplanar: **(a)** Tomografía cerebral sin contraste muestra hipodensidad temporo-parietal; **(b)** tomografía de corte axial se visualiza compromiso del ventrículo lateral izquierdo. **(c)** Presencia de herniación subfalcina hacia la derecha **Fuente:** Aylin Flores, Salvador González (2023).

Se realiza TC de cráneo basal con evaluación multiplanar y comparando con los estudios anteriores, una RM de cráneo y un TC craneal del 20/12/2023.

Dentro de los hallazgos se identifica una extensa área de baja atenuación en el hemisferio cerebral izquierdo con pérdida de la diferenciación cortico-subcortical afectando al territorio vascular dependiente de la arteria cerebral media, hallazgos compatibles con cambios isquémicos establecidos. En comparación con el estudio anterior se observa transformación hemorrágica de nueva aparición en la región de la profundidad de los ganglios basales con presencia de un hematoma intraparenquimatoso agudo de aproximadamente 35 x 50 mm (AP X T) y otro foco hemorrágico agudo de unos 12 mm en la porción más craneal parasagital izquierda. Todos estos hallazgos asocian importantes cambios edematosos que a su vez condicionan efecto de masa generando herniación subfacial hacia la derecha de unos 12 mm y colapso prácticamente total del ventrículo lateral izquierdo. Existen también signos de herniación transtentorial descendente izquierda.

Se realiza nuevamente un tac de cráneo simple

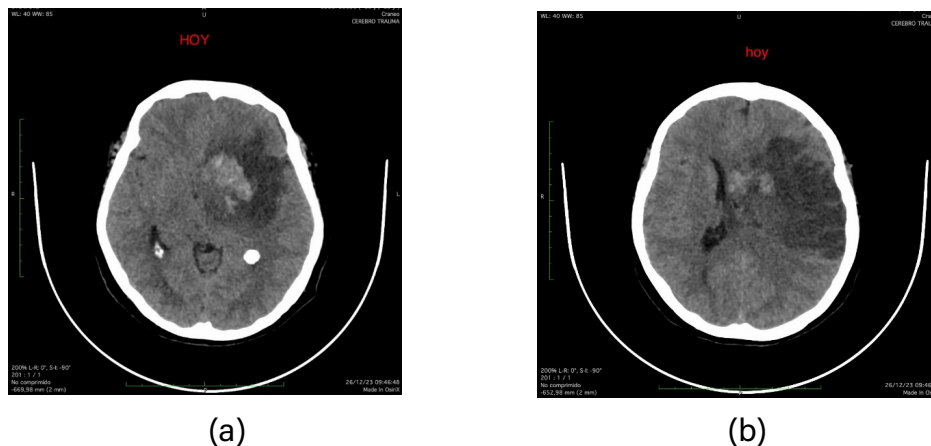


Figura 6. Tomografía cerebral. **a)** Disminución del edema cerebral se visualiza mejor la parte terminal de los ventrículos. **b)** Tomografía de corte axial evidencia menor compromiso de la masa encefálica. **Fuente:** Aylin Flores, Salvador González (2023).

Extensos cambios isquémicos establecidos en el territorio de la arteria cerebral izquierda con signos de transformación hemorrágica y presencia de herniación subfacial (12 mm hacia la derecha) transtentorial descendente izquierda.

En conclusión, la paciente ingresa a unidad de cuidados intermedios por presentar cuadro de posible evento cerebrovascular, se realiza una tomografía el cual descarta la hemorragia. El diagnóstico presuntivo hasta el momento es el evento cerebrovascular isquémico, a las 48 h se realiza otra tomografía evidenciando un sangrado a nivel del infarto (infarto con transformación hemorrágica), la paciente presenta desviación de la línea media según el 2do informe de la tomografía, se conlleva un manejo expectante realizar una craniectomía descompresiva, sin embargo, al examinarla en neurocirugía se decide observar por el estado neurológico.

La paciente estuvo hospitalizada durante seis días y mostró signos de mejoría significativa al despertar en el sexto día de su internación. Presenta afasia, apertura espontánea ocular, posición fowler, mejoría en sistema neurológico. Sin embargo, la paciente presenta hemiparesia braquiocefálica izquierda, evidenciando debilidad en los músculos de la extremidad superior y la parte superior del rostro del lado izquierdo, exhibe una plegia en el brazo izquierdo. Además, se observa una monoparesia en la pierna izquierda, señalando debilidad en los músculos de esa extremidad. Con evolución favorablemente, es retirada de unidad de cuidados intermedios a sala general. Se llevó a cabo una nueva tomografía, revelando un leve desplazamiento de la línea media, sin evidencia significativa de edema

3.1. PLAN DE MANEJO:

El tratamiento aplicado incluyó diversas medidas y medicamentos para abordar la situación médica:

- **Medidas Generales:**
 - Dieta hiperproteica administrada por sonda nasogástrica.
 - Monitorización continua.
 - Elevación de la cabecera a 45°.
 - Control diario utilizando la escala de NIHHS.
 - Control de la escala de Glasgow cada 4 horas.
 - Supervisión del diámetro de las pupilas.
- **Medidas Antiescara:**
 - Cambios de posición periódicos.
- **Oxigenoterapia:**
 - Suministro de oxígeno para mantener una saturación por encima del 88%.
 - **Terapia Física:**
 - Implementación de terapia física.
 - **Medicamentos:**
 - Solución salina 0.9%: 1000 cc, administrada a una velocidad de 42 ml/h.
 - Ceftriaxona 1 gr IV cada 12 horas.
 - Omeprazol 40 mg IV una vez al día.
 - Citicolina 1 gr IV cada 12 horas.
 - Paracetamol 1 gr IV cada 8 horas.
 - Ondansetron 8 mg IV según sea necesario.
 - Solución salina 0.9%: 70 ml más 30 ml de solterol Na, administrada a 70 ml IV en 20 minutos cada 8 horas.

4. DISCUSIÓN

El evento cerebrovascular isquémico puede ser multifactorial o con varias etiologías como: embolia de la arteria, cardioembólica vasculitis, estados protrombóticos u indeterminados.

Sin embargo, la causa más común de esta patología es la oclusión completa de alguna arteriola del cerebro. Siendo en el 75% de los casos que es la arteria cerebral izquierda^{6,7,8}.

Dicho esto, una embolia arterial se define como una obstrucción de una arteria cerebral por un émbolo, el cual interrumpe el flujo sanguíneo, y determina un daño cerebral, según Delgado, el origen del émbolo puede originarse a nivel cardíaco especialmente en casos de infarto de miocardio, fibrilación auricular o presencia de trombos en cavidades cardíacas (7,8,9). Otro origen del émbolo sería atero-arterial debido al desprendimiento de placas ateroscleróticas en las grandes arterias como aorta o arteria carótida. Además, uno de los factores importantes para desarrollar el ACV era la presencia de HTA o DM2 que según sus estudios el 80% de pacientes que padecían esto habían sufrido un ictus^{8,9}.

Ahora, en cuanto a la vasculitis, dentro del contexto del ACV Delgado menciona que es una inflamación de los vasos sanguíneos que afectan a las arterias, venas y capilares, el cual puede causar estenosis como oclusión, hemorragia, aumentando así la probabilidad de un ACV isquémico o hemorrágico (9). En base a la fisiopatología de la enfermedad Delgado nos proporciona una información para el diagnóstico diferencial del ACV isquémico del ACV hemorrágico y es que el ACV isquémico como dice su última palabra es con un resultado isquémico, causa caracterizada de un trombo o un coágulo que se formó en otro lugar del cuerpo y que desafortunadamente terminó en una arteria cerebral de bajo calibre ocluyendo así el flujo sanguíneo, la perfusión de oxígeno y desencadenando citotoxicidad y como tal el edema^{10,11,12}.

Por otro lado, la trombofilia, está basada en la formación de coágulos sanguíneos, el cual bloquea el flujo sanguíneo. Este estado protrombótico puede deberse a causas genéticas y adquiridas. En cuanto a lo genético, Chang indica que existe una mutación del factor V Leiden o mutación del gen de la protrombina. En lo que es adquirida se le cataloga como un síndrome antifosfolípido (SAF), embarazo y cáncer^{13,14,15}.

5. CONCLUSIONES

En conclusión, en base al estudio de este caso, la paciente pese a contra de todo pronóstico pudo evolucionar de forma satisfactoria. la paciente tuvo al principio una desviación de la línea media según el 2do informe de la tomografía, se hace un manejo expectante para ver si entra a quirófano o no para descomprimir y hacer una craneotomía descompresiva pero al examinarla en neurocirugía se decide observar por el estado neurológico, Al 3er día se despierta con afasia y mejora la parte neurológica, tiene apertura espontánea ocular, se sienta, pero queda con hemiparesia braqueocoral izquierda, evoluciona lentamente de manera favorable, se realizó una nueva tomografía y se evidencia un leve desplazamiento de la línea media(no hay mucho edema), se la retira de UCI y se la lleva a sala general, se sienta, reconoce a sus familiares y continua afásica pero mejor condición neurológica, presenta plejia de brazo izquierdo y monoparesia de la pierna izquierda y finalmente ella sigue evolucionando favorablemente. Por el momento no se determina una fecha próxima del alta por lo que el estudio todavía puede continuar hasta el día de hoy.

6. CONTRIBUCIÓN DE LOS AUTORES

ACFL: Recolección de datos, revisión final del artículo, metodología.

ISGF: Análisis de resultados, discusión, revisión del artículo final.

7. AGRADECIMIENTOS

En agradecimiento al Dr. Marco Carangui por brindarnos la oportunidad de dirigir la directriz y conocimientos para realizar el estudio del caso clínico. Además de ofrecernos su confianza y herramientas posibles para elaborar un trabajo certero y fidedigno. Agradecidos por la paciencia que tuvo con nosotros para poder impartir sus conocimientos de manera profesional, por su dedicación y perseverancia.

REFERENCIAS

- 1 Ruiz A, Campos M, Rodríguez ddc, Chacón D. Características clínicas y tomográficas de pacientes con enfermedad cerebrovascular isquémica. MEDISAN. 2021; 23(3). Disponible en: <https://www.google.com/url?sa=t&rct=j&q=&esrc=s&source=web&cd=&cad=rja&uact=8&ved=2ahUKEwiym528oqqFAxW-vEVkFHeQtCQIQFnoECA8QAQ&url=https%3A%2F%2Fwww.medigraphic.com%2Fcgi-bin%2Fnew%2Fresumen.cgi%3FIDARTICULO%3D109216&usg=AOvVaw1YP3F2XKxfWkS7-o5NTuD&opi=89978449>
- 2 Instituto nacional de estadística y censo. INEC. [Online]; 2024. Acceso 22 de diciembre de 2023. Disponible en: <https://www.ecuadorencifras.gob.ec/camas-y-egresos-hospitalarios/>.
- 3 Piloto Cruz, Anabel, Suarez Rivero, Birsy, Belaunde Clausell, Antonio, & Castro Jorge, Miguel. (2020). La enfermedad cerebrovascular y sus factores de riesgo. Revista Cubana de Medicina Militar, 49(3), e568. Epub 25 de noviembre de 2020. Recuperado en 05 de abril de 2024, de http://scielo.sld.cu/scielo.php?script=sci_arttext&pid=S0138-65572020000300009&lng=es&tlng=es
- 4 Agramonte C. Manifestaciones Clínicas de la Enfermedad Cerebrovascular factores de riesgo asociados. Ciencias médicas de pinar del Rio. 2020; 12(5). Disponible en: https://www.google.com/url?sa=t&rct=j&q=&esrc=s&source=web&cd=&cad=rja&uact=8&ved=2ahUKEwi1l5LsnqqFAxVIOFkFHargD-88QFnoECBkQAQ&url=https%3A%2F%2Fgerathabana2021.sld.cu%2Findex.php%2Fgerathabana%2F2021%2Fpaper%2Fdownload%2F116%2F80&usg=AOvVaw3wHzT4NsGSt5s_ygCi202U&cshid=1712291549891328&opi=89978449
- 5 Chang D, Carranza J, Gutiérrez YI. Evento cerebro vascular isquémico agudo. Revista Médica Sinergia. 2020; 5(5). <https://doi.org/10.31434/rms.v5i5.476>

- 6 Delgado E. Evento cerebrovascular isquémico aterotrombótico: estudio de caso. Ministerio de inclusión económica y social. 2021; 24(103). DOI: [10.47460/uct.v24i103.354](https://doi.org/10.47460/uct.v24i103.354)
- 7 Conde G, Medrano C, Parada D, Maldonado M, Yepes A. Enfermedad cerebrovascular en pacientes jóvenes: aspectos claves de la literatura. Acta Neurológica Colombiana. 2021; 1(5). <https://doi.org/10.22379/24224022361>
- 8 Arias D, Ayala E, Paredes D, Muñoz I, Lagla D. Enfermedad cerebro vascular isquémica diagnóstico y tratamiento. The ecuador journal of medicine. 2023; 3(14). ISSN: 2737-6486
- 9 Hernández A, Odio P, Martínez E, Huete F. Actualización en guías de manejo endovascular del evento cerebrovascular isquémico agudo. Revista Médica de Costa Rica. 2020; 84(627). ISSN: 22155201
- 10 Barboza m, barboza k. Antiagregación plaquetaria y prevención secundaria en el evento cerebrovascular isquémico. Revista médica de Costa Rica y Centroamérica. 2020; 626(67). Disponible en: <https://www.medigraphic.com/pdfs/revmedcoscen/rmc-2018/rmc18626c.pdf>
- 11 Rojas-Benites M, Campos-Flores L, Cancino-Díaz J, Carranza-Jordán E, Castillo-Zegarra L, Cruz-Rodríguez J, et al. Hemorragia subaracnoidea como complicación de trombolisis endovenosa en una paciente con accidente cerebro vascular isquémico. Rev Neuropsiquiatr [Internet]. 2022;84(4):333–8.doi: <https://doi.org/https://doi.org/10.20453/rnp.v84i4.4138>
- 12 Urcia-Fernández Fernando, Cam-Chiock Diana. Perfil epidemiológico de los pacientes con secuelas de accidente cerebrovascular atendidos en un instituto de rehabilitación de Lima-Perú. Rev Med Hered [Internet]. 2023 Jul [citado 2024 Abr 05]; 34(3): 132-142. Disponible en: http://www.scielo.org.pe/scielo.php?script=sci_arttext&pid=S1018-130X2023000300132&lng=es. Epub 20-Dic-2023. <http://dx.doi.org/10.20453/rmh.v34i3.4922>.

- 13 Jiménez Yepes Carlos Mario, González Obando Paulina, Vargas Olmos Andrea Carolina, Jiménez Obando Manuela. Control temprano de los factores de mal pronóstico en el abordaje de los pacientes con eventos cerebrovasculares isquémicos. *Acta Neurol Colomb*. [Internet]. 2018 June [cited 2024 Apr 04] ; 34(2): 156-164. Available from: http://www.scielo.org.co/scielo.php?script=sci_arttext&pid=S0120-87482018000200156&lng=en. <https://doi.org/10.22379/24224022205>
- 14 Conde-Cardona Giancarlos, Medrano-Carreazo Juan Camilo, Parada-Artunduaga Michelle Daniela, Maldonado-Brigante John Mario, Quintero-Marzola Iván Dario, Yepes-Caro Jorge Armando et al . Enfermedad cerebrovascular en pacientes jóvenes: aspectos claves de la literatura. *Acta Neurol Colomb*. [Internet]. 2021 Mar [cited 2024 Apr 04] ; 37(1): 39-48. Available from: http://www.scielo.org.co/scielo.php?script=sci_arttext&pid=S0120-87482021000100039&lng=en. Epub May 06, 2021. <https://doi.org/10.22379/24224022361>.
- 15 Sequeiros-Chirinos JM, Alva-Díaz CA, Pacheco-Barríos K, Huaríngá-Marcelo J, Huamaní- Saldaña Ch, Camarena-Flores CE, et al. Diagnóstico y tratamiento de la etapa aguda del accidente cerebrovascular isquémico: Guía de práctica clínica del Seguro Social del Perú (essalud). *Acta Med Peru*. 2020;37(1):54-73. Doi: <https://doi.org/10.35663/amp.2020.371.869>

Copyright (c) 2024 Aylin Coraima Flores León; Isaac Salvador González Freire.



Este texto está protegido por una licencia [Creative Commons 4.0](#).

Usted es libre para Compartir —copiar y redistribuir el material en cualquier medio o formato — y Adaptar el documento —remezclar, transformar y crear a partir del material— para cualquier propósito, incluso para fines comerciales, siempre que cumpla la condición de:

Atribución: Usted debe dar crédito a la obra original de manera adecuada, proporcionar un enlace a la licencia, e indicar si se han realizado cambios. Puede hacerlo en cualquier forma razonable, pero no de forma tal que sugiera que tiene el apoyo del licenciante o lo recibe por el uso que hace de la obra.

[Resumen de licencia](#) - [Texto completo de la licencia](#)