

# Hemorragia Intraparenquimatosa: Tratamiento en la Actualidad

## Contemporary Research: Guidelines for Formatting Review Articles

Cristian Vicente Ávila Miranda  <sup>1</sup>, Peñafiel Encalada Alicia Monserrath <sup>2</sup>

<sup>1</sup> Egresado de la Carrera de Medicina de la Universidad Católica de Cuenca;

[cvavilam41@est.ucacue.edu.ec](mailto:cvavilam41@est.ucacue.edu.ec) Azogues, Ecuador.

<sup>2</sup> Docente de la cátedra de Anestesiología de la Carrera de Medicina. Universidad Católica de Cuenca;

[aliciapenafiel78@gmail.com](mailto:aliciapenafiel78@gmail.com) Azogues, Ecuador.



DOI: <https://doi.org/10.58995/redlic.ic.v1.n2.a13>

### Cómo citar:

Ávila Miranda, C. V., & Peñafiel Encalada, A. M. (2023). Hemorragia Intraparenquimatosa: Tratamiento en la Actualidad. *Revista Multidisciplinaria Investigación Contemporánea*, 1(2), 99-114. <https://doi.org/10.58995/redlic.ic.v1.n2.a13>



#### Información del artículo:

Recibido: 15/02/2023  
Aceptado: 07/06/2023  
Publicado: 01/07/2023

#### Nota del editor:

REDLIC se mantiene neutral con respecto a reclamos jurisdiccionales en mensajes publicados y afiliaciones institucionales.

#### Editorial:

Red Editorial Latinoamericana de Investigación Contemporánea (REDLIC)  
[www.editorialredlic.com](http://www.editorialredlic.com)

#### Fuentes de financiamiento:

La investigación fue realizada con recursos propios.

#### Conflictos de interés:

No presentan conflicto de intereses.



Este texto está protegido por una licencia [Creative Commons 4.0](https://creativecommons.org/licenses/by/4.0/).

Usted es libre para Compartir —copiar y redistribuir el material en cualquier medio o formato— y Adaptar el documento —remezclar, transformar y crear a partir del material— para cualquier propósito, incluso para fines comerciales, siempre que cumpla la condición de:

Atribución: Usted debe dar crédito a la obra original de manera adecuada, proporcionar un enlace a la licencia, e indicar si se han realizado cambios. Puede hacerlo en cualquier forma razonable, pero no de forma tal que sugiera que tiene el apoyo del licenciante o lo recibe por el uso que hace de la obra.

## Resumen

El tratamiento parte de la estabilización inicial del paciente, control de vía aérea, reducción de la presión intracraneal, reducción de la presión arterial hasta procedimientos quirúrgicos como la neuroendoscopia y la craneotomía; **Metodología:** Se tomó como referencia publicaciones de los últimos 5 años utilizando varias fuentes de información como PubMed, Medline, Research Gate, World of Science, Scielo, Elsevier, Redalyc, UptoDate, DocPlayer, World of Science Press; **Resultados:** Diferentes estudios como el INTERACT2 y el ATACH-II estudian el beneficio del tratamiento con respecto a la reducción de la presión arterial en un periodo de 90 días. Para el manejo quirúrgico existen diversos estudios entre los cuales destacan el MISTE-III, CLEAR II; **Conclusiones:** El tratamiento incluye tratamiento clínico, como reducción de la presión arterial sistólica, reversión de la coagulopatía y tratamiento quirúrgico que comprende craneotomía por hemorragia supratentorial y de la fosa posterior, tratamiento y manejo de la hemorragia intraventricular hasta intervenciones neuroendoscópicas.

*Palabras clave:* hemorragia intraparenquimatosa, hemorragia intracerebral, stroke hemorrágico, ictus hemorrágico.

## Abstract

The treatment starts from the initial stabilization of the patient, control of the airway, reduction of intracranial pressure, reduction of blood pressure up to surgical procedures such as neuroendoscopy and craniotomy; **Methodology:** Publications from the last 5 years were taken as reference using various information sources such as PubMed, Medline, Research Gate, World of Science, Scielo, Elsevier, Redalyc, UptoDate, DocPlayer, World of Science Press; **Results:** Different studies such as INTERACT2 and ATACH-II study the benefit of

treatment with respect to the reduction of blood pressure in a period of 90 days. For surgical management, there are various studies, among which the MISTE-III, CLEAR II; **Conclusions:** Treatment includes clinical treatment, such as reduction of systolic blood pressure, reversal of coagulopathy and surgical treatment that includes craniotomy for supratentorial and posterior fossa hemorrhage, treatment and management of intraventricular hemorrhage up to neuroendoscopic interventions.

*Keywords:* intraparenchymal hemorrhage, intracerebral hemorrhage, hemorrhagic stroke, hemorrhagic stroke.

## 1. INTRODUCCIÓN

El evento cerebrovascular (ECV) de tipo hemorrágico se debe a una hemorragia en el cerebro por ruptura de un vaso sanguíneo. El ECV hemorrágico se puede dividir en parenquimatoso y subaracnoideo, estos representan una alta gravedad y mortalidad. Entre más tiempo transcurra el sangrado peores repercusiones tendrá. La rápida evaluación inicial es el pilar fundamental para prevenir complicaciones e instaurar precozmente el tratamiento. La anamnesis, historial y examen físico conforman el punto de partida, las presentaciones típicas van desde cefalea, afasia, hemiparesia hasta parálisis facial que son de forma aguda y progresiva. Por otra parte, el dolor de cabeza de inicio agudo, vómitos, rigidez de cuello, elevación de la presión arterial y signos neurológicos de rápido desarrollo también forman parte de un ictus hemorrágico (Shoamanesh & Kase, 2021).

Los síntomas dependen de la extensión y ubicación de la hemorragia, por otra parte la cefalea es más común en un hematoma grande, el vómito indica presión intracraneal elevada y es común en el hematoma cerebeloso, las convulsiones, afasia y hemianopsia se observan en la hemorragia lobular (Hostettler et al., 2019). Los déficits sensoriales y motores contralaterales son características de la hemorragia de los ganglios basales y el tálamo; cuando hay pérdida de todas las funciones sensoriales la lesión hemorrágica se ubica a nivel talámico. Por su parte la extensión del hematoma de este último al mesencéfalo puede causar parálisis de la mirada vertical, ptosis palpebral y pupila no reactiva a la luz. La evaluación clínica se realizará de forma inmediata, usando la escala de coma de Glasgow que se prefiere por su rápida realización comparado con la escala NIHSS que evalúa más parámetros, pero toma mucho tiempo en su realización (Wilson et al., 2014).

De acuerdo al estudio GBD en 2010, hubo alrededor de 5,3 millones de casos de accidente cerebrovascular, de los cuales el 80% ocurrieron en países con ingresos medios y bajos. Hubo alrededor de 3 millones de muertes por ECV hemorrágico (Habibi-Koolaei et al., 2018).

Arsenios Lioutas et al, en su publicación correspondiente al año 2020 evalúa la incidencia y factores de riesgo de la hemorragia intracerebral entre los pacientes del estudio

Framingham en un periodo de 68 años (1948- 2016); En este estudio de 10.333 participantes se encontró que en estos años la incidencia de la hemorragia intracraneal (HIC) aumento por la edad avanzada y el envejecimiento de la población, mientras que entre los principales factores de riesgo destacan; hipertensión arterial (causa de HIC profunda y lobar), uso de estatinas, amiloidosis y anticoagulación (Lioutas et al., 2020). Según Nuñez González et al en su publicación en la Revista Ecuatoriana de Neurología de 2018, que tiene por título mortalidad por enfermedades cerebrovasculares en Ecuador 2001-2015, la hemorragia intracerebral ocupa el tercer lugar como responsable de defunciones (n=7.869) que corresponde 16.18% (Núñez-González et al., 2018).

Aparte de la estabilización de la fisiología respiratoria y circulatoria los pacientes con este stroke requieren de una evaluación simultánea y rápida de las causas de la disminución del estado de alerta y de los otros signos y síntomas ya mencionados. La intubación para la protección de las vías respiratorias está indicada en pacientes con GCS menor a 8 o dificultad respiratoria significativa. Cuando se observa disminución del estado de conciencia por hemorragia interventricular con hidrocefalia, efecto de masa o hernia de tronco encefálico deben recibir ventriculostomía, manitol 0,5% g/Kg o infusión de S.S hipertónica (Schrag & Kirshner, 2020).

## 2. METODOLOGÍA

Se realizó una investigación sobre el diagnóstico y tratamiento de los accidentes cerebrovasculares hemorrágicos utilizando varias fuentes de información en línea publicadas en la Biblioteca Académica de la Universidad Católica de Cuenca, en Bases de datos médicas que incluyen revistas científicas y fuentes de investigación confiables como PubMed, Medline, Research Gate, World of Science, Scielo, Elsevier, Redalyc, UptoDate, DocPlayer, World of Science Press, Researcher, Read By QxMD; y archivos en papel de varias universidades tanto en el país como en el extranjero. Mediante diversas fuentes, con el uso de palabras clave DeCs y MeSH, y a través de la asistencia de los operadores

booleanos en español y u o, y en inglés and y or, se fundamentó combinaciones de búsqueda de archivos que asocian al accidente cerebrovascular hemorrágico. Se tomó información publicada durante los últimos cinco años, se construyó este trabajo investigativo de carácter académico, científico, retrospectivo, longitudinal y analítico.

### **3. DESARROLLO**

#### **1.1. Tratamiento médico de la hemorragia intracraneal**

##### **1.1.1. Reducción de la presión de arterial**

Dos ensayos el INTERACT2 (Intensive Blood Pressure Reduction in Acute Cerebral Hemorrhage Trial) y el ATACH-2 (Antihypertensive Treatment of Acute Cerebral Hemorrhage II), recomiendan reducir la PA sistólica en un rango de 130-140 mmHg cuando la HIC tiene una gravedad de leve a moderado. Los bloqueadores de los canales de calcio IV como la nicardipina y los B-bloqueantes como el labetalol se consideran el tratamiento de elección para la reducción temprana de la PA dada sus vida media corta y facilidad de dosificación. Se deben evitar los nitratos por su acción de vasodilatación cerebral y la PIC elevada. los antihypertensivos orales deben iniciarse lo antes posible para facilitar la transición de UCI a cuidados de largo plazo (Greenberg et al., 2022) (Zille et al., 2022).

**Tabla 1**

*Tratamiento para reducir la presión arterial en la hemorragia intracraneal*

TRATAMIENTO FARMACOLOGICO PARA LA HIC	
Reducción de la PA	Labetalol 10 mg y/o hidralazina 10 mg i.v prn para mantener la PAS menor a 140 mmHg
	Iniciar infusión de nicardipina 5-15 mg/h segun sea necesario
	Manitol 0,5% i.v en bolo o solucion salina hipertonica para efecto de masa o hernia

**Nota.** HIC Hemorragia Intra Craneal

**1.2. Reversión de la coagulopatía**

Según las ultimas pautas de la AHA recomiendan distintas terapias para la reversión de la coagulopatía, dichas terapias con sus respectivos niveles de evidencia se resumen en la tabla 2 (Greenberg et al., 2022) (Parry-Jones et al., 2020).

**Tabla 2**

*Recomendaciones para el tratamiento de la hemorragia intracraneal relacionada con anticoagulantes*

Recomendaciones para la hemorragia relacionada con anticoagulantes		
GR	NE	Recomendación
1	C-LD	1. En pacientes con HIC espontánea asociada a anticoagulantes, la anticoagulación debe suspenderse inmediatamente y debe revertirse rápidamente la anticoagulación tan pronto como sea posible después del diagnóstico de HIC espontánea para mejorar la supervivencia.
VKAs (Antagonistas de la Vitamina K)		
1	B-R	2. En pacientes con HIC espontánea asociada a AVK (Antagonistas de la Vitamina K) e INR $\geq 2.0$ , se recomienda concentrado de complejo de protrombina (PCC) de 4 factores (4-F) en lugar de plasma fresco congelado (PFC) para lograr una corrección rápida de INR y limitar HE (expansión del hematoma)
1	C-LD	3. En pacientes con ICH espontánea asociada con AVK, la vitamina K intravenosa debe administrarse directamente después del reemplazo del factor de coagulación (PCC u otro) para evitar el aumento posterior del INR y la EH subsiguiente.
DOACs (Anticoagulantes Orales Directos )		
2a	B-NR	4. En pacientes con HIC espontánea asociada a inhibidores directos del factor Xa, andexanet alfa es razonable para revertir el efecto anticoagulante de los inhibidores del factor Xa.
2a	B-NR	5. En pacientes con HIC espontánea asociada a dabigatrán, idarucizumab es razonable para revertir el efecto anticoagulante de dabigatrán.
Heparinas		
2a	C-LD	6. En pacientes con HIC espontánea asociada a heparina no fraccionada (HNF), la protamina intravenosa es razonable para revertir el efecto anticoagulante de la heparina.
2b	C-LD	7. En pacientes con HIC espontánea asociada a heparina de bajo peso molecular (HBPM), se puede considerar la protamina intravenosa para revertir parcialmente el efecto anticoagulante de la heparina.

*Nota.* Elaborado por el autor

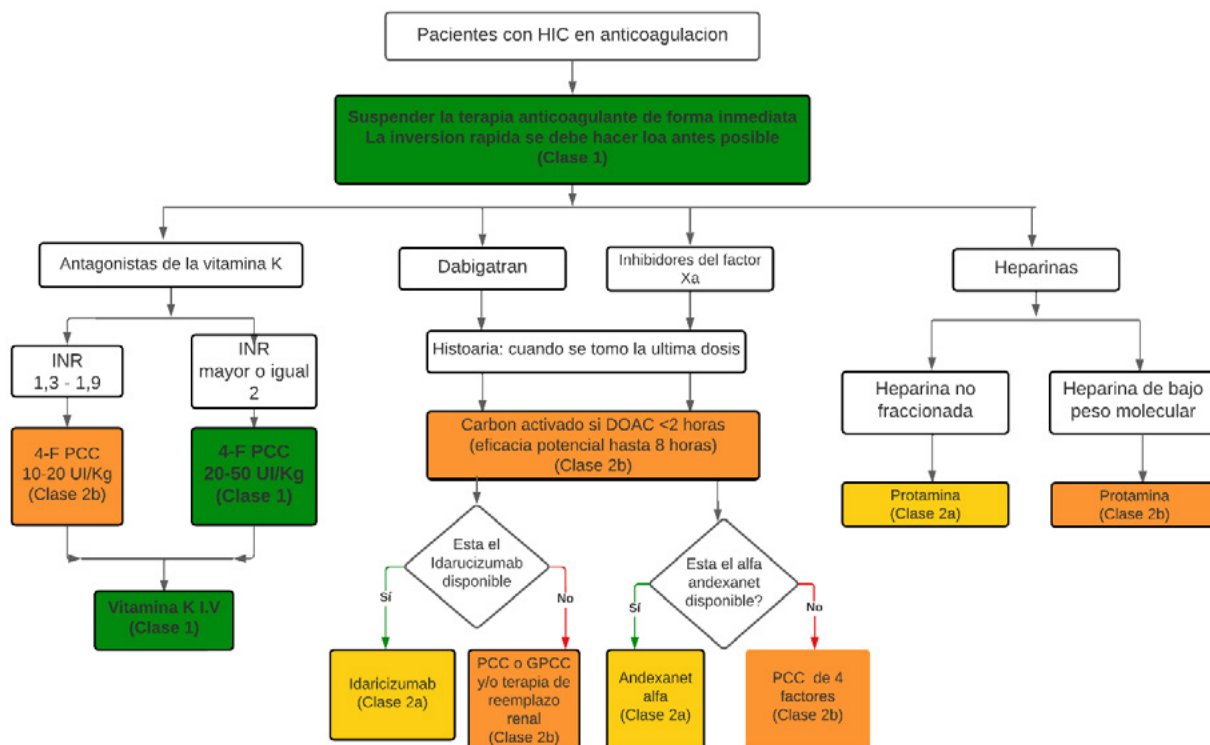
El tratamiento debe administrarse cuando hay una sospecha clínica significativa de anticoagulantes en función del tipo y del momento de la dosificación en vez de esperar los análisis de laboratorio. El PCC (concentrado complejo de protrombina) de cuatro factores es superior al plasma para HIC asociada con warfarina para reemplazar rápidamente



los factores de coagulación dependientes de vitamina K y se debe administrarse con Vitamina K i.v para corregir la producción de factores de coagulación. Por otra parte, la reversión del efecto anticoagulante de los inhibidores directos de trombina y factor Xa se pueden utilizar agentes de reversión específicos (idarucizumab y andexanet alfa) pero hay pocos datos clínicos que apoyan su empleo (tabla 3) (Dastur & Yu, 2017; Parry-Jones et al., 2020) (Morotti & Goldstein., 2017).

**Figura 3.**

*Manejo de la hemorragia relacionada con anticoagulantes*



**Nota.** Adaptado y traducido por el autor de Greenberg SM, Ziai WC, Cordonnier C, Dowlathahi D, Francis B, Goldstein JN, et al. 2022 Guideline for the Management of Patients With Spontaneous Intracerebral Hemorrhage: A Guideline From the American Heart Association/ American Stroke Association. Stroke [Internet]. 2022;53(7).

### 1.3. Tratamiento quirúrgico de la hemorragia intracerebral

#### 1.3.1. Craneotomía por hemorragia supratentorial

La craneotomía para HIC con un volumen mayor a 10 ml que tengan déficit neurológico significativo tiene un beneficio incierto en comparación con el tratamiento conservador. Por otro lado, los hematomas con un volumen >40 ml se considera una buena opción la craneotomía (Dammers et al., 2022; Manoel, 2022) (Ye et al., 2017).

#### Tabla 3

*Recomendaciones para la craneotomía por hemorragia supratentorial.*

Recomendaciones para la craneotomía por hemorragia supratentorial		
GR	NE	Recomendación
2b	A	1. Para la mayoría de los pacientes con HIC supratentorial espontánea de gravedad moderada o mayor, la utilidad de la craneotomía para la evacuación de la hemorragia para mejorar los resultados funcionales o la mortalidad es incierta.
2b	C-LD	2. En pacientes con HIC supratentorial que se está deteriorando, la craneotomía para la evacuación del hematoma podría considerarse como una medida para salvar la vida.

**Nota.** Adaptado y traducido por el autor de Greenberg SM, Ziai WC, Cordonnier C, Dowlathahi D, Francis B, Goldstein JN, et al. 2022 Guideline for the Management of Patients With Spontaneous Intracerebral Hemorrhage: A Guideline From the American Heart Association/ American Stroke Association. Stroke [Internet]. 2022;53(7).

#### 1.3.2. Craneotomía por hemorragia de la fosa posterior

La hemorragia cerebrosa espontánea está asociada con frecuencia a hidrocefalia, compresión del tronco encefálico y hernia en la fosa posterior. Como recomendación principal, se recomienda la evacuación quirúrgica urgente del hematoma con o sin EVE

(drenaje ventricular externo) en comparación con el tratamiento conservador para reducir la mortalidad en pacientes con HIC cerebelosa que se están deteriorando neurológicamente, tienen compresión del tronco encefálico y/o hidrocefalia por obstrucción ventricular, o tienen un volumen de HIC cerebelosa  $\geq 15$  ml. Sin embargo, la eficacia de la evacuación quirúrgica para mejorar los resultados funcionales es incierta y no se ha demostrado en estudios retrospectivos. 442 Para los pacientes con HIC cerebelosa e hidrocefalia clínica, la EVE por sí sola es, en teoría, potencialmente dañina, especialmente si se comprimen las cisternas basales (Ye et al., 2017) (Hostettler et al., 2019)

#### Tabla 4

##### *Recomendaciones para la craneotomía por hemorragia de la fosa posterior*

Recomendaciones para la craneotomía por hemorragia de la fosa posterior		
GR	NE	Recomendación
1	B-NR	1. Para los pacientes con HIC cerebelosa que se están deteriorando neurológicamente, tienen compresión del tronco encefálico y/o hidrocefalia por obstrucción ventricular, o tienen un volumen de HIC cerebelosa $\geq 15$ ml, se recomienda la extirpación quirúrgica inmediata de la hemorragia con o sin EVE en lugar del tratamiento médico solo para reducir mortalidad.

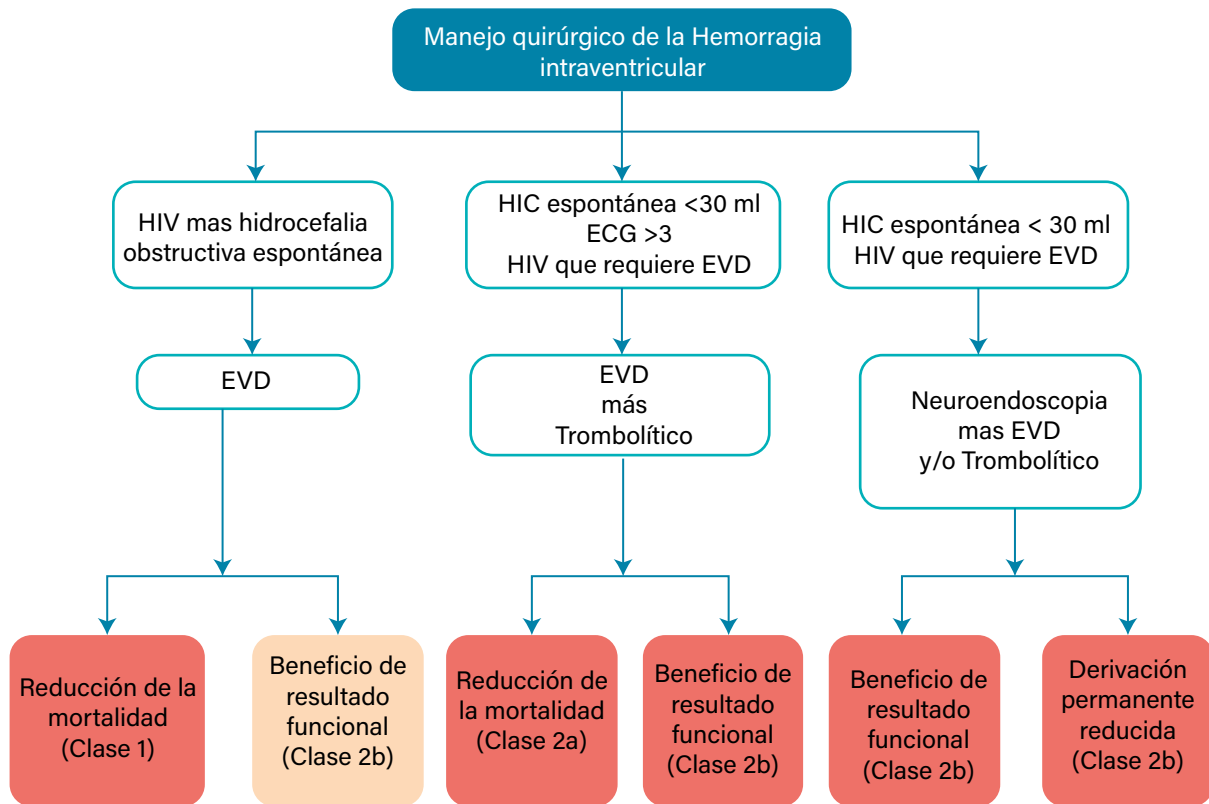
**Nota.** Adaptado y traducido por el autor de Greenberg SM, Ziai WC, Cordonnier C, Dowlathahi D, Francis B, Goldstein JN, et al. 2022 Guideline for the Management of Patients With Spontaneous Intracerebral Hemorrhage: A Guideline From the American Heart Association/American Stroke Association. Stroke [Internet]. 2022;53(7).

### 1.3.3. Hemorragia intraventricular

Las recomendaciones actuales se basan principalmente en datos de ensayos de controles aleatorizados, estos se resumen en la siguiente tabla (Greenberg et al., 2022) (Dammers et al., 2022) (Liang et al., 2021).

**Tabla 5.**

Manejo quirúrgico de la hemorragia intraventricular.



*Nota.* Adaptado y traducido por el autor de Greenberg SM, Ziai WC, Cordonnier C, Dowlatshahi D, Francis B, Goldstein JN, et al. 2022 Guideline for the Management of Patients With Spontaneous Intracerebral Hemorrhage: A Guideline From the American Heart Association/American Stroke Association. Stroke [Internet]. 2022;53(7).

## 4. CONCLUSIONES

El tratamiento de la hemorragia intracerebral o intraparenquimatosa incluye tratamiento clínico, estos van desde reducción de la presión arterial sistólica, reversión de la coagulopatía y tratamiento quirúrgico que comprende craneotomía por hemorragia supratentorial y de la fosa posterior, tratamiento y manejo de la hemorragia intraventricular hasta intervenciones neuroendoscópicas.

## 5. CONTRIBUCIÓN DE LOS AUTORES

CVAM: realización de proyecto, búsqueda en base de datos, análisis de resultados, discusión, revisión final del artículo, adaptación del artículo a las normas editoriales.

PEAM: Análisis de resultados y conclusiones

## 6. REFERENCIAS

- Dammers, R., Beck, J., Volovici, V., Anderson, C. S., & Klijn, C. J. M. (2022). Advancing the Surgical Treatment of Intracerebral Hemorrhage: Study Design and Research Directions. *World Neurosurgery*, *161*(1), 367–375. <https://doi.org/10.1016/j.wneu.2022.01.084>
- Dastur, C. K., & Yu, W. (2017). Current management of spontaneous intracerebral haemorrhage. *Stroke and Vascular Neurology*, *2*(1), 21–29. <https://doi.org/10.1136/svn-2016-000047>
- Greenberg, S. M., Ziai, W. C., Cordonnier, C., Dowlatshahi, D., Francis, B., Goldstein, J. N., Hemphill, J. C., Johnson, R., Keigher, K. M., Mack, W. J., Mocco, J., Newton, E. J., Ruff, I. M., Sansing, L. H., Schulman, S., Selim, M. H., Sheth, K. N., Sprigg, N., & Sunnerhagen, K. S. (2022). 2022 Guideline for the Management of Patients With Spontaneous Intracerebral Hemorrhage: A Guideline From the American Heart Association/American Stroke Association. *Stroke*, *53*(7), e282–e361. <https://doi.org/10.1161/STR.0000000000000407>
- Habibi-Koolaei, M., Shahmoradi, L., Niakan Kalhori, S. R., Ghannadan, H., & Younesi, E. (2018). Prevalence of Stroke Risk Factors and Their Distribution Based on Stroke Subtypes in Gorgan: A Retrospective Hospital-Based Study–2015–2016. *Neurology Research International*, *2*(1), 1–7. <https://doi.org/10.1155/2018/2709654>
- Hostettler, I. C., Seiffge, D. J., & Werring, D. J. (2019). Intracerebral hemorrhage: An update on diagnosis and treatment. *Expert Review of Neurotherapeutics*, *19*(7), 679–694. <https://doi.org/10.1080/14737175.2019.1623671>
- Liang, B., Zhang, Y., Nguyen, A. V., Huang, J. H., & Feng, D. (2021). Surgical evacuation of intracerebral hemorrhage using DTT-guided parafascicular Brain Path/Myriad technique. *Brain Hemorrhages*, *1*(June), 1–4. <https://doi.org/10.1016/j.hebst.2021.06.002>
- Lioutas, V. A., Beiser, A. S., Aparicio, H. J., Himali, J. J., Selim, M. H., Romero, J. R., & Seshadri, S. (2020). Assessment of Incidence and Risk Factors of Intracerebral Hemorrhage among Participants in the Framingham Heart Study between 1948 and 2016. *JAMA*

- Neurology*, 77(10), 1252–1260. <https://jamanetwork.com/journals/jamaneurology/fullarticle/2766800>. DOI: 10.1001/jamaneurol.2020.1512
- Manoel, A. L. de O. (2022). Surgery for spontaneous intracerebral hemorrhage. *Critical Care of the Stroke Patient*, 24(45), 320–328. <https://doi.org/10.1017/CBO9780511659096.031>
- Morotti, A., & Goldstein, J. N. (2017). Diagnosis and Management of Acute Intracerebral Hemorrhage. *Emerg Med Clin North Am*, 176(3), 139–148. <https://doi.org/10.1016/j.emc.2016.06.010.Diagnosis>
- Núñez-González, S., Duplat, A., & Simancas, D. (2018). Mortalidad por enfermedades cerebrovasculares en Ecuador 2001- 2015: Estudio de tendencias, aplicación del modelo de regresión joinpoint. TT–Mortality due to cerebrovascular diseases in Ecuador 2001- 2015: a trend study, application of the joinpoint re. *Revista Ecuatoriana de Neurología*, 27(1), 16–22. [http://revecuatneurol.com/magazine\\_issue\\_article/mortalidad-enfermedades-cerebrovasculares-ecuador-2001-2015-estudio-tendencias-modelo-regresion-joinpoint-mortality-cerebrovascular-diseases-joinpoint-regression-model/](http://revecuatneurol.com/magazine_issue_article/mortalidad-enfermedades-cerebrovasculares-ecuador-2001-2015-estudio-tendencias-modelo-regresion-joinpoint-mortality-cerebrovascular-diseases-joinpoint-regression-model/)
- Parry-Jones, A. R., Moullaali, T. J., & Ziai, W. C. (2020). Treatment of intracerebral hemorrhage: From specific interventions to bundles of care. *International Journal of Stroke*, 15(9), 945–953. <https://doi.org/10.1177/1747493020964663>
- Schrag, M., & Kirshner, H. (2020). Management of Intracerebral Hemorrhage: JACC Focus Seminar. *Journal of the American College of Cardiology*, 75(15), 1819–1831. <https://doi.org/10.1016/j.jacc.2019.10.066>
- Shoamanesh, A., & Kase, C. S. (2021). 66–Intracerebral Hemorrhage. In *Bradley and Daroff's Neurology in Clinical Practice, 2-Volume Set* (Eighth Edi, Issue April). Elsevier Inc. <https://doi.org/10.1016/B978-0-323-64261-3.00066-8>
- Wilson, D., Charidimou, A., & Werring, D. J. (2014). Advances in understanding spontaneous intracerebral hemorrhage: Insights from neuroimaging. *Expert Review of Neurotherapeutics*, 14(6), 661–678. <https://doi.org/10.1586/14737175.2014.918506>

<https://doi.org/10.58995/redlic.ic.v1.n2.a13>

- Ye, Z., Ai, X., Hu, X., Fang, F., & You, C. (2017). Comparison of neuroendoscopic surgery and craniotomy for supratentorial hypertensive intracerebral hemorrhage. *Medicine (United States)*, 96(35), 1–10. <https://doi.org/10.1097/MD.00000000000007876>
- Zille, M., Farr, T. D., Keep, R. F., Römer, C., Xi, G., & Boltze, J. (2022). Novel targets, treatments, and advanced models for intracerebral haemorrhage. *EBioMedicine*, 76(4), 1–13. <https://doi.org/10.1016/j.ebiom.2022.103880>



Copyright (c) 2023 Cristian Vicente Ávila Miranda, Peñafiel Encalada Alicia Monserrath.



Este texto está protegido por una licencia [Creative Commons 4.0](#).

Usted es libre para Compartir —copiar y redistribuir el material en cualquier medio o formato— y Adaptar el documento —remezclar, transformar y crear a partir del material— para cualquier propósito, incluso para fines comerciales, siempre que cumpla la condición de:

Atribución: Usted debe dar crédito a la obra original de manera adecuada, proporcionar un enlace a la licencia, e indicar si se han realizado cambios. Puede hacerlo en cualquier forma razonable, pero no de forma tal que sugiera que tiene el apoyo del licenciante o lo recibe por el uso que hace de la obra.

[Resumen de licencia](#) - [Texto completo de la licencia](#)